

# **LAS CONJUNTIVITIS ALÉRGICAS**

**A. ARANDA, A. GUITART, JM VAZQUEZ, R. ATIENZA, P.PUJOL.**

**Hospital Clínico de Barcelona**

**Dirección para correspondencia:**

*A.Aranda*

Avda. Josep Tarradellas i Joan, 136 4º 2ª  
08901- L'Hospitalet de Llobregat

## RESUMEN

La conjuntivitis alérgica es una enfermedad inflamatoria de la superficie ocular que afecta aproximadamente al 25 % de la población en general. Puede presentarse sola o asociada a otras enfermedades alérgicas, fundamentalmente a la rinitis alérgica.

El síntoma fundamental de estas conjuntivitis es el picor, que suele acompañarse de secreción acuosa con algún contenido mucoso. La reacción conjuntival característica es la quemosis y la formación de papilas.

Los agentes etiológicos o alérgenos presentan una etiología muy diversa,. Pueden ser fármacos, partículas animales, vegetales, minerales o productos químicos. (**TABLA 1**)

## CLÍNICA DE LA CONJUNTIVITIS ALÉRGICA

### *Conjuntivitis alérgica aguda*

Se trata de un cuadro de aparición súbita que afecta tanto a la conjuntiva como a los párpados. Típicamente se caracteriza por un prurito súbito y muy intenso que se acompaña por la aparición inmediata de hiperemia conjuntival difusa, edema palpebral de rápida instauración y reacción eczematosa. (**FOTO 1**). En casos muy graves, puede acompañarse de síntomas sistémicos, entre los cuales cabe destacar debido a su gravedad, el edema de glotis.

### *Conjuntivitis alérgica estacional*

Es la enfermedad ocular alérgica más frecuente. Suele hallarse en un contexto generalizado de alergias, siendo la más frecuente la rinoconjuntivitis. Se pueden clasificar en **estacionales** cuando existen episodios recurrentes de conjuntivitis coincidiendo con la polinización, o **crónica**, en la que permanentemente existen signos y síntomas, aunque pueden producirse episodios agudos (**FOTO 2**). Afecta especialmente a niños y adultos jóvenes, generalmente con antecedentes personales o familiares de atopia.

La forma estacional, se presenta de forma recurrente coincidente con la exposición al alérgeno. Los síntomas principales son prurito, edema palpebral y quemosis conjuntival (edema conjuntival) (**FOTO 3**). Suele acompañarse de síntomas nasales, tales como rinorrea o estornudos. Los alérgenos más frecuentes suelen ser los ácaros y el polen, por lo que son más frecuentes en primavera.

La forma crónica se caracteriza por la presencia de síntomas de forma persistente, con reagudizaciones en forma de brotes. En estos pacientes el alérgeno más frecuente son los ácaros del hogar (*Dermatophagoides pteronyssimus*), moho, plumas y pelo de animal. Se acentúan más en invierno. Una tercera parte de estos pacientes, además de la sintomatología ocular, tiene rinitis crónica.

### *Conjunctivitis papilar gigante*

Consiste en una inflamación de la conjuntiva secundaria a una reacción por cuerpo extraño inducida por lentes de contacto u otros elementos tales como suturas conjuntivales o prótesis oculares<sup>1</sup>. Es 10 veces más frecuente en portadores de lentes blandas. Su prevalencia se estima en el 1-5 % de los portadores de lentes de contacto. Se trata de un proceso totalmente reversible. **(FOTO 4)**

Inicialmente la clínica consiste en sensación pruriginosa y exudación mucosa que aparece al retirar la lentes de contacto<sup>2</sup>. A medida que se instaura el cuadro, los síntomas se hacen persistentes. Es cuando los pacientes aquejan prurito intenso, lagrimeo, fotofobia, visión borrosa y secreción mucosa. Todo ello hace que al final exista intolerancia a las lentes de contacto.

### *Conjunctivitis vernal*

Es un proceso inflamatorio recurrente de causa desconocida que suele afectar a niños y adolescentes<sup>3</sup>. Se caracteriza por sus recurrencias estacionales, normalmente en primavera y verano. Suele remitir en las épocas frías del año, aunque en ciertos casos no se aprecian estas exacerbaciones estacionales. Recibe el nombre de catarro primaveral y suele asociarse en el 75 % de los casos con historia personal o familiar de atopia. El pico de incidencia está entre los 11 y 13 años, siendo dos veces más frecuente en niños que en niñas. El proceso suele durar entre 4 y 6 años.

Distinguimos dos formas clínicas: la **palpebral** y la **límbrica**.

En la forma palpebral la conjuntiva tarsal muestra múltiples papilas grandes (“adoquines”) asociadas a una conjuntiva roja y congestionada (**FOTO 5**). El tamaño aumentado de las papilas y su mayor peso provocan pseudoptosis. Se acompaña de secreción fibrinosa que se adhiere a la cara tarsal de la conjuntiva formando pseudomembranas. En ocasiones pueden hallarse quistes conjuntivales. La evolución de este proceso puede dar lugar a la aparición de simbléfaron.

La forma límbrica de conjunctivitis vernal presenta afectación característica en forma de limbitis. Es más frecuente en la raza negra y en el sexo femenino. La conjuntiva está hiperémica, lechosa, edematosa y engrosada. La forma límbrica se caracteriza por la hipertrofia de la conjuntiva del limbo, con papilas grisáceas. Estas formaciones límbricas aparecen a veces en los 360°, desarrollando pannus y manchas de Horner-Trantas. La progresión de la reacción inflamatoria conduce a la formación de nódulos gelatinosos que parecen coalescer. En ellos aparecen los clásicos puntos de Horner-Trantas, típicos de la fase activa de la enfermedad. En la conjuntiva tarsal descubrimos papilas finas.

### *Queratoconjunctivitis vernal*

La queratitis se asocia al 50 % de los pacientes que padecen conjunctivitis vernal. La afectación de la córnea está directamente relacionada con la liberación de las citoquinas por los eosinófilos y las moléculas de adhesión que éstos presentan en su superficie. En algunas ocasiones la queratopatía es secundaria a la extensión de las formaciones límbricas antes citadas en forma de micropannus. Buckley describió cinco estadios en la queratopatía primaveral y se citan en la tabla II (**TABLA 2**).

La clínica consiste básicamente en prurito, fotofobia, blefaroespasma y disminución de la agudeza visual. En la exploración el hallazgo característico en la conjuntiva son la presencia de papilas gigantes. Es de gran importancia el examen de la

córnea en la lámpara de hendidura. Las úlceras se presentan en el 25 % de los casos y se localizan preferentemente en la periferia del tercio superior<sup>4</sup>.

## DIAGNOSTICO

Como en toda enfermedad ocular, la sospecha de una conjuntivitis alérgica debe establecerse en una anamnesis dirigida. El síntoma principal y mejor relatado por los pacientes es el prurito muy intenso. Es constante y sufre agudizaciones que obligan al paciente a rascarse los ojos.

El paciente aqueja fotofobia, edema palpebral con predominio matutino, hiperemia y en ocasiones lagañas. El paciente alérgico habitualmente no sólo presenta alteraciones a nivel ocular sino que suelen acompañarse de un cortejo de síntomas que afectan a las vías respiratorias altas o bajas y afectación cutánea en forma de eczemas o urticarias.

La exploración debe basarse en el examen en lámpara de hendidura estudiando la conjuntiva, córnea y piel de los párpados.

### *Exploración con lámpara de hendidura*

**La conjuntivitis alérgica aguda** destaca por su rápida instauración. En la exploración encontraremos un edema palpebral intenso indoloro. En la conjuntiva apreciamos quemosis e hiperemia de la misma.

**La conjuntivitis alérgica estacional** cursa en brotes relacionados con el contacto con el alérgeno. En la conjuntiva hallaremos al examen con lámpara de hendidura pequeñas papilas tarsales bien delimitadas. La forma crónica, en cambio, en el examen presenta formaciones foliculares.

**La conjuntivitis papilar gigante** aparece únicamente en portadores de lentes de contacto o prótesis oculares. Para el diagnóstico debemos explorar meticulosamente el párpado superior. En el examen hallaremos hiperemia bulbar y palpebral. La lesión característica de la conjuntiva tarsal son la aparición de macropapilas y/o papilas gigantes. También podemos encontrar en el limbo formaciones papilares llamadas puntos de Horner-Trantas.

**La conjuntivitis vernal** se caracteriza por las papilas conjuntivales que dan un aspecto adoquinado a la conjuntiva. A medida que el proceso se instaura, las papilas se hipertrofian constituyendo papilas gigantes. En los casos en los que existe afectación limbar apreciaremos unos nódulos sobreelevados gelatinosos y de color blanco-rosado que preferentemente asientan en el limbo superior. Son los puntos de Horner-Trantas característicos de esta enfermedad.

**La queratoconjuntivitis vernal** es una forma de la anterior en la que se aprecian lesiones corneales de gravedad variable. En la queratitis punctata apreciaremos un fino punteado de predominio en la parte superior de la córnea, mientras que las úlceras vernaes captan intensamente el colorante de fluoresceína.

### *Pruebas complementarias*

Están encaminadas a confirmar el diagnóstico de sospecha y descubrir el agente etiológico del proceso.

Las **pruebas cutáneas o pruebas de alergia** son un intento de reproducir en la piel lo que se supone que ocurre en los órganos donde tienen lugar los síntomas de alergia.

La **técnica del Prick test para las pruebas de alergia** consiste en realizar una pequeña punción con una lanceta, a través de una gota de alérgeno (extracto comercializado) depositada sobre la piel. Suele practicarse en la superficie interna del antebrazo.

La **prueba de provocación conjuntival** se realiza para confirmar el diagnóstico de la causa de la alergia, para ello se aplica el alérgeno sospechoso en una de las conjuntivas y se compara con la otra en cuanto a la posible aparición de síntomas de alergia.

Una **analítica sanguínea completa** nos evidenciará un aumento de los eosinófilos<sup>5</sup> y de las IgE séricas. La determinación de la ICAM-1 sérica es importante en las formas límbicas severas donde se aprecia un aumento considerable<sup>6</sup>. La medición de sVCAM-1 en suero puede utilizarse como marcador para diferenciar las queratoconjuntivitis vernal de otros procesos alérgicos, ya que en la primera los niveles están elevados<sup>7</sup>. En los pacientes afectados de dermatitis atópica es frecuente la presencia elevada de los niveles séricos de sICAM-1 y de sIL-2R.

La práctica de un **frotis conjuntival** pone en evidencia un aumento de los eosinófilos.

Es de gran utilidad el **estudio de la lágrima** de estos pacientes ya que se observa un aumento de la IgE<sup>8</sup>. En el ojo se forman IgE e IgG específicos para los alérgenos desencadenantes<sup>9</sup>.

## **TRATAMIENTO**

### ***Medidas generales***

Es de gran importancia insistir al paciente que no debe frotarse los ojos a pesar del prurito.

Es aconsejable mantener unas medidas higiénicas mínimas de la piel de los párpados con el fin de controlar el sobrecrecimiento de la flora conjuntival propia. Por ellos interesa mantenerla limpia de secreciones. La higiene deber ser cuidadosa, empleando jabones no abrasivos para la piel. Para ello emplearemos limpiadores que no irriten ni alteren el pH de la piel.

Para el alivio del prurito es aconsejable la instilación de lágrimas artificiales a demanda. De esta forma conseguiremos dos objetivos: por una parte disminuir la manipulación mecánica de los ojos, y por otra limpiar la superficie ocular de alérgenos, o en su defecto diluir su concentración.

El empleo de compresas frías también produce un gran alivio. El frío, además de tener un efecto anestésico leve, es un estabilizador de la membrana de los mastocitos, reduciéndose la liberación de la histamina.

Tradicionalmente se han empleado baños oculares caseros con compresas de manzanilla que no siempre son útiles. Además de no ser formas estériles en las que pueden quedar residuos, en algunos casos pueden presentarse alergias cruzadas de forma que al emplearse se aprecie un agravamiento de la clínica.

Los baños oculares propiamente son bastante empleados para paliar los síntomas o las crisis intensas de prurito. Es preferible practicar irrigaciones con soluciones salinas estériles libres de conservantes.

### ***Tratamiento médico***

La enfermedad alérgica se trata habitualmente con fármacos tópicos en forma de colirios o ungüentos. Puede incluir uno de los siguientes fármacos, o los que es más frecuente una combinación de los mismos.

#### **Antiinflamatorios no esteroideos**

Su mecanismo de acción es la inhibición de la vía de la ciclooxigenasa en la degradación del ácido araquidónico. Los más empleados de forma tópica son el diclofenaco, flubiprofeno y el ketorolaco. La posología de administración varía, pero en pautas iniciales puede ser necesario la aplicación cada 4 horas.

#### **Corticoides**

Muy útiles en el control de la clínica son los corticoides tópicos. A pesar de sus efectos terapéuticos no debemos olvidar la importancia de sus efectos secundarios como son la catarata y el glaucoma secundario. Por ello se indican pautas cortas de tratamiento.

Deben ser empleados a intervalos cada 6 horas y disminuir la dosis paulatinamente hasta su supresión.

#### **Fármacos antialérgicos**

Se trata de una serie de fármacos cuyo mecanismo de acción es disminuir la producción de histamina o estabilizar las células implicadas en la inflamación.

##### *Antihistamínicos*

Los más conocidos son el fosfato de antazolina, maleato de pirilamina o la levocabastina<sup>10</sup>. Se suelen emplear de forma tópica, si bien también se pueden administrar por vía oral ya que controlan no únicamente los síntomas sistémicos de la alergia, sino que también se secretan por la lágrima, mejorando el cuadro<sup>11</sup>. Un fármaco relativamente nuevo, la olopatadina, es una sustancia antagonista de los receptores H1 que además tiene efectos inhibitorios en la síntesis de leucotrienos y tromboxanos<sup>12</sup>.

##### *Estabilizadores de los mastocitos*

Los más empleados son el cromoglicato disódico, la levocabastina<sup>13</sup>, el nedocromil, la lodoxamida, el ketotifeno y el ácido espaglúmico<sup>14</sup>. Actúan bloqueando

la entrada de calcio al interior de la célula después de la estimulación por el alérgeno. Al no actuar sobre la histamina liberada su efecto no es inmediato, por lo que deben siempre complementarse con otros fármacos. Los efectos secundarios derivados de su uso son el escozor al instilarlo y la disminución de la producción de la lágrima.

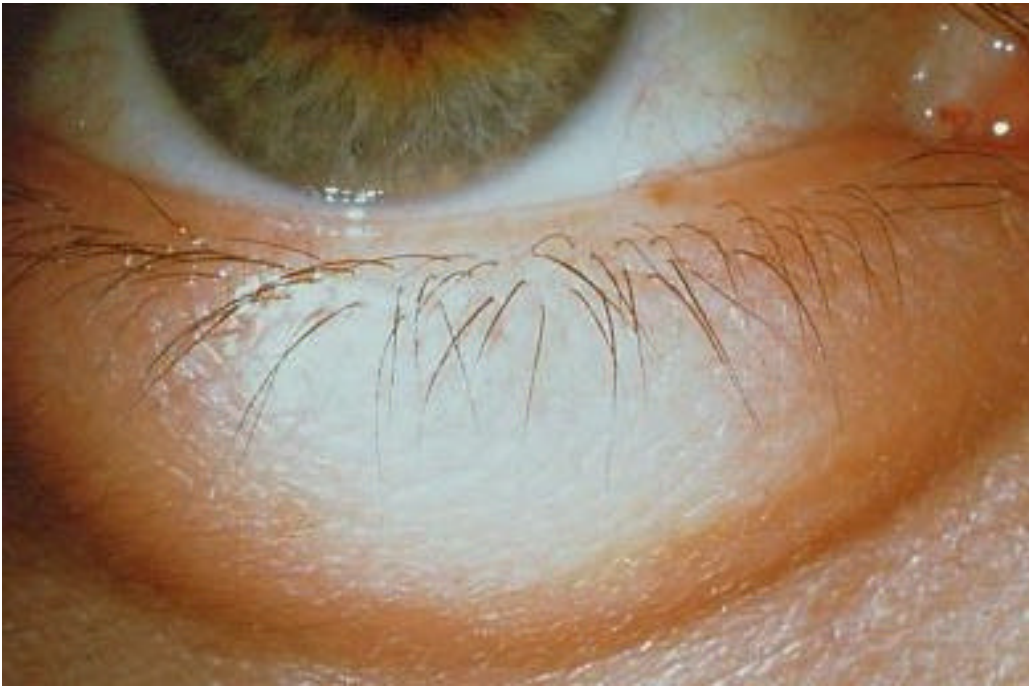#### *Inhibidores de los eosinófilos*

Es una acción demostrada en la lodoxamida, la levocabastina, en el ketotifeno y en el ácido espaglúmico<sup>15</sup>. Son fármacos que actúan en la fase inmediata y en la tardía de la reacción alérgica.

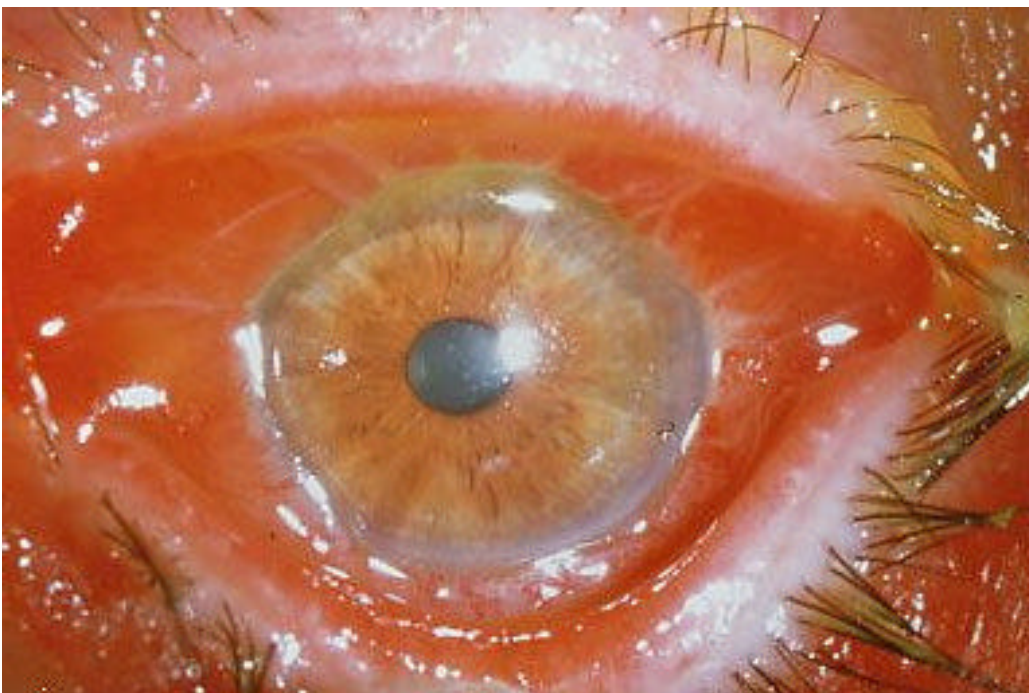
#### **Inmunoterapia**

La administración por vía subcutánea del alérgeno causante de la reacción alérgica en estos pacientes tiene el fin de desensibilizarlos<sup>16</sup> y disminuir en lo posible la reacción alérgica. Actualmente se está ensayando con buenos resultados administrar el alérgeno por vía intranasal en forma de nebulizador, mucho más cómodo para el paciente.

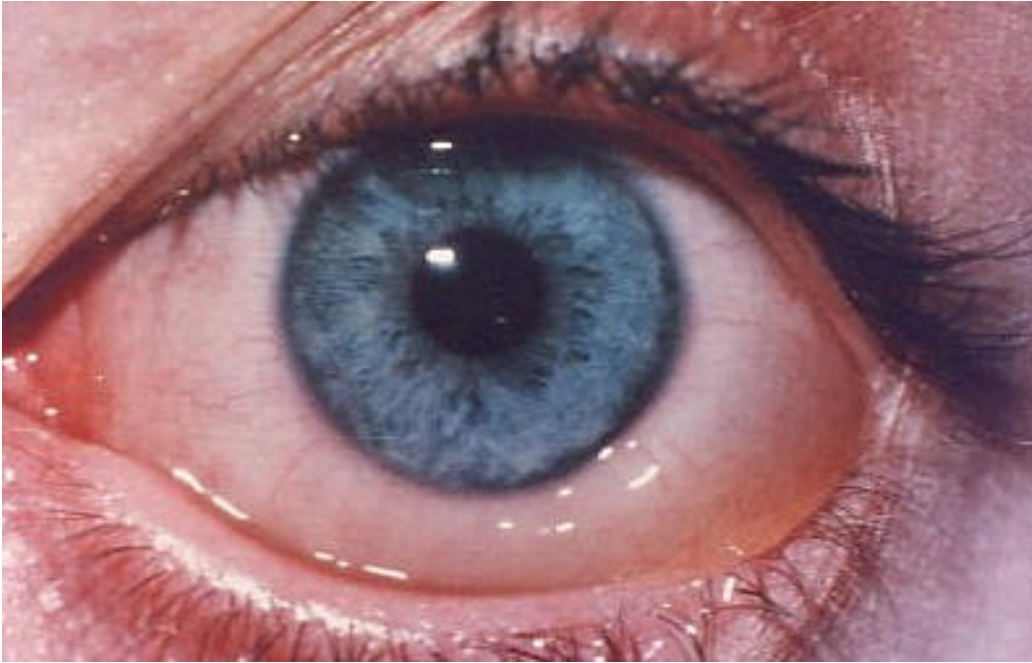
**PIES DE FOTO**



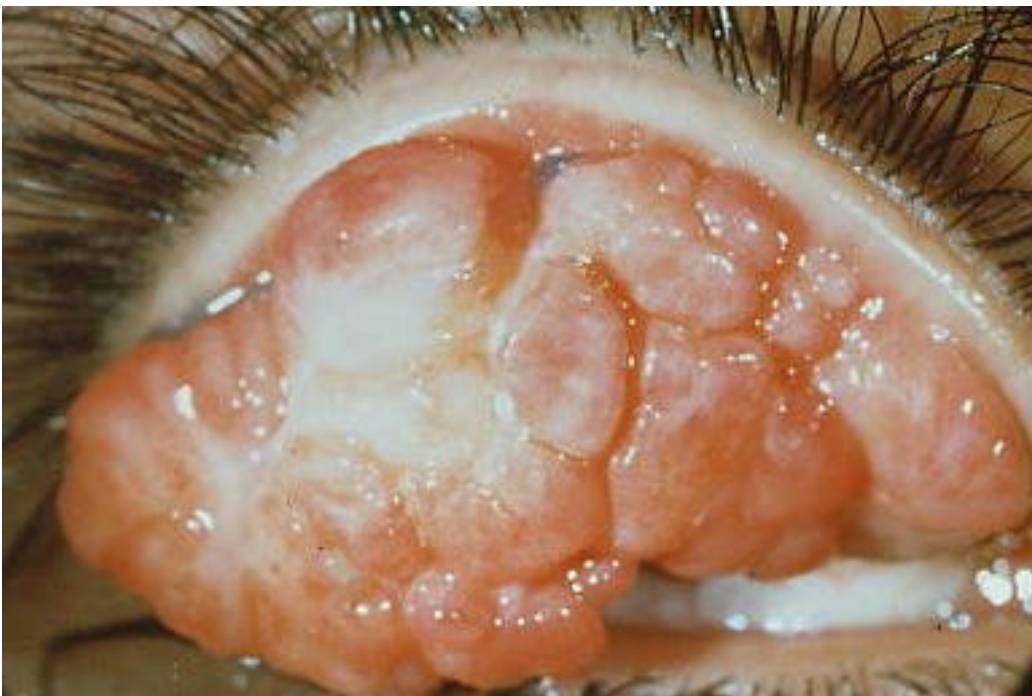**PIE DE FOTO 1:** Edema palpebral alérgico.



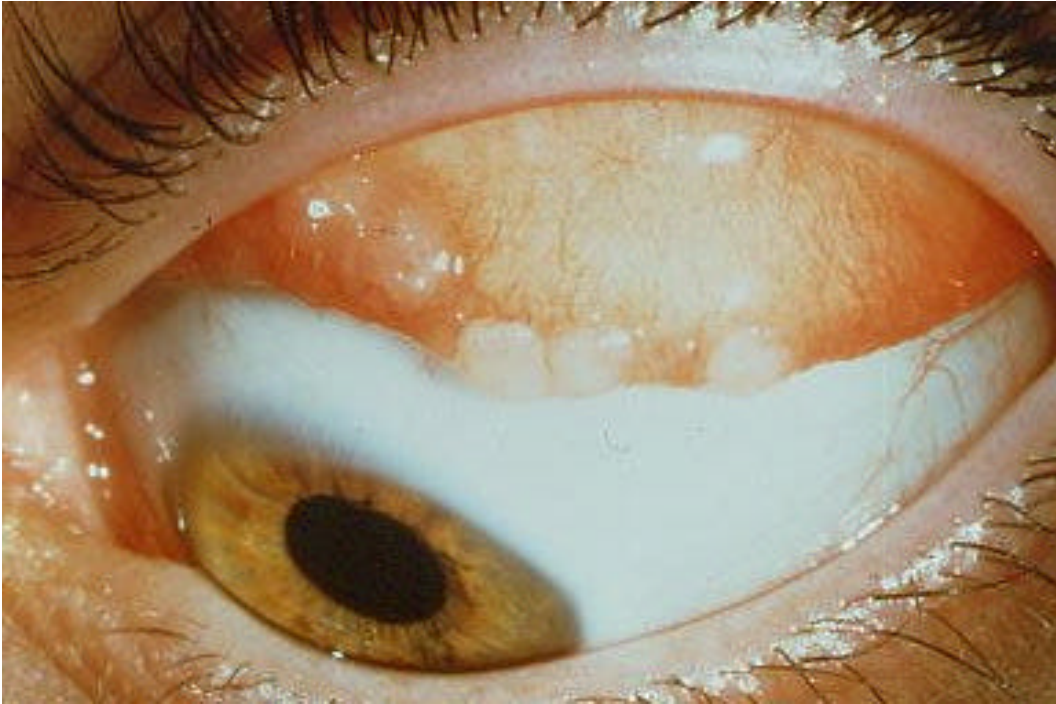
**PIE DE FOTO 2:** Conjuntivitis alérgica estacional.



**PIE DE FOTO 3:** Quemosis conjuntival.



**PIE DE FOTO 4:** Papilas gigantes.



**PIE DE FOTO 5:** Conjuntivitis vernal: papilas.

## TABLAS

**Tabla 1**

Agentes etiológicos más frecuentes de conjuntivitis alérgicas.

**Antibióticos**

Penicilinas  
Neomicina  
Estreptomina  
Sulfonamidas

**Anestésicos**

Clorhidrato de tetracaína

**Conservantes**

Cloruro de Benzalconio

**EDTA**

Mertiolato  
Ácido Bórico  
Vaselina  
Oxicolesterol

**Polen**

Gramíneas (Parietaria)  
Olivo  
Ciprés

**Animal**

Ácaros (Dermatophagoydes)  
Pelo de animal doméstico  
Descamación del animal doméstico

**Otros**

Cosméticos  
Agentes polucionantes  
Hongos  
Productos qu

---

**Tabla 2.**  
Estadios de la queratopatía vernal.

<b>Queratitis punctata epitelial</b>	Es la forma más benigna. Se inicia como discretas microerosiones confluentes que se localizan en la córnea superior, respetando la estrecha franja adyacente al limbo.
<b>Macroerosiones epiteliales</b>	La coalescencia de las lesiones producen la aparición de erosiones de mayor tamaño. Cuando su tamaño sigue progresando dan lugar a la úlcera vernal por pérdida epitelial mantenida.
<b>Placas</b>	Se produce por el recubrimiento de las macroerosiones por exudados de mucopolisacáridos. Esto impide la reepitelización de las lesiones.
<b>Cicatrizaciones subepiteliales</b>	Es una cicatriz de forma anular que traduce siempre afectación grave de la córnea.
<b>Pseudogerontoxon</b>	Opacificación de la córnea adyacente al limbo superior que por su forma es llamado en <i>arco de cupido</i>

## BIBLIOGRAFIA

---

- <sup>1</sup> MEISLER , DM; KRACHMER, JH; GOEKEN, JA: *An immunopathologic study of giant papillary conjunctivitis associated with an ocular prothesis.* Am J Ophthalmol 92:368, 1981.
- <sup>2</sup> SPRING, TF: *Reaction to hydrophilic lenses.* Med j Aust 1:499, 1974.
- <sup>3</sup> BUCKLEY, RJ: *Vernal keratoconjunctivitis.* Int Ophthalmol Clin 28:303, 1988.
- <sup>4</sup> BUCKLEY-RJ. *Vernal keratopathy and its management.* Trans Ophthalmol Soc UK 1981. 101: 234-8
- <sup>5</sup> ROCKLIN, RE; PINCUS, S: *Atopic dermatitis.* In samter M, editor: *Immunological diseases*, ed 4, Boston 1988, Little, Brown and Co.
- <sup>6</sup> DALENS-H; FAUQUERT-JL; CHARTON; et al. *Vernal keratoconjunctivitis in the child. Clinical and complementary study apropos of 22 cases.* J-Fr-Ophthalmol. 1998 Aug-Sept; 21 (7): 471-8.
- <sup>7</sup> UCHIO-E; ONO-S; IKEZAWA-Z; et al. *Serum levels of soluble intercellular adhesion molecule-1, vascular cell adhesion molecule-1, and inteleukin-2 receptor in patients with vernal keratoconjunctivitis and allergic conjunctivitis.* Allergy. 1999 Feb; 54(2): 135-41
- <sup>8</sup> BARATZ ,KH; FOULKS, GN: *Rapid tear IgE analysis in ocular diseases using the touch tear system.* Invest Ophthalmol Vis Sci 4:198, 1992.
- <sup>9</sup> DART, JKG et al.: *Perennial allergic conjunctivitis: definition, clinical characteristics and prevalence.* Trans ophthalmol Soc UK 105:513, 1986.
- <sup>10</sup> ABELSON, MB et al: *Evaluation of the new ophthalmic antihistmine, 0.05 % levocabastine, in the clinical allergen challenge model.* Ophthalmology 102-310, 1995.
- <sup>11</sup> GRUMETTO, L; CENNAMO,G; DEL PRETE,A et al. *Pharmacokinetics of cetirizine in tear fluid after a single oral dose.* Clin pharmacokinet (New Zeland) 2002; 41(7): 525-531.
- <sup>12</sup> OHMORI,K; HAYASHI,K; KAISE,T et al. *Pharmacological, pharmacokinetic and clinical properties of olapatadine hydchloride, a new antiallergic drug.* Jpn j Pharmacol (Japan); Apr, 2002; 88(4): 379-397.
- <sup>13</sup> AKIYOSHI, M; TORII S; MAKI, E et al. *Pharmacological and clinical properties of levocabastina hydrochloryde (eye drop and spray nasal), a selective H1-antagonist.* Nippon Yakurigaku Zasshi (Japan); Mar 2002, 119(3): 175-184.
- <sup>14</sup> GOLDSCHMIDT P, BLONDIN C, BOULHAL Y, HAEFFNER-CAVAILLON N. *Cell-adhesion (CD11b) and rantes expression are inhibited in human eosinophils by the dipeptid NAAGA.* Ocul Immunol Inflamm 1998; 6 suppl: S16.
- <sup>15</sup> SECCHI A.G, ANGI MR, CORNETTA C. *Pharmacological modulation of histamine release from choroidal mast cell induced by N-acetyl-asoartyl-glutamoc acid (MgNAAGA).* II Farmaco. Ed. Pr., 1987, 42, 11, 319-324.
- <sup>16</sup> MOLLER,C; DREBORG, S; FERDOUSI ,HA et al. *Pollenimmunotherapy reduces the development of asthma in children with seasonal rhinoconjunctivitis.* J Allergy Clin Immunol (USA), Feb 2002; 109(2): 251-256.